Κλινικές περιπτώσεις ρευματικών νόσων

Πίτσα Τσουλλή
Γενικός-Οικογενειακός γιατρός
ΚΥ Τσερίου

1η περίπτωση

Γυναίκα 46 χρονών με πυρέτιο, γενικευμένη αδυναμία, εξάντληση από καιρού και συμμετρική αρθρίτιδα μικρών αρθρώσεων και των δύο χεριών

Οικογενειακό ιστορικό

Μητέρα: υποθυρεοειδισμός, οστεοπόρωση

Πατέρας: αρτηριακή υπέρταση, στηθάγχη

Αδερφός: υγιής

Ατομικό ιστορικό

- Καυκάσια, καπνίστρια 28 έτη, 30 τσιγάρα/μέρα,
- Εργάτρια, εργαστήριο παραγωγής πίττων (7έτη)
- Παιδιά: 1 κορίτσι, σήμερα 25 ετών, γέννηση με καισαρική (“κινδύνευσε να πεθάνει στον τοκετό, λεύκωμα”)
- Παιδική ηλικία πριν 35 χρόνια (10-15 ετών)
  - επαναλαμβανόμενες πυελονεφρίτιδες με ανάλογες εισαγωγές στο νοσοκομείο
- Προ 8ετίας εμφάνιση εξανθήματος στα άκρα και το λαιμό για το οποίο έγινε εισαγωγή και υποχώρησε με κορτιζόνη

Πρώτη επίσκεψη 13/6/12

- “Από 2-3 εβδομάδες αδυναμία, εξάντληση, υπνηλία, θωρακικό άλγος”
- Ζωτικά σημεία
  - ΑΠ: 110 /75, σφ: 75, Θ: 37.2
- Φ.Ε.: Χωρίς ευρήματα
- Γενικές εξετάσεις αίματος κφ, ESR: 3, T4-TSH-FSH-LH ??
- ΗΚΓ: κφ, CXR: κφ
- ΔΔ: Ίωση, Υπερκόπωση
- Οδηγίες ,α.α.13-15/6 Multi-vits

Δεύτερη επίσκεψη 28/11/12

- ‘Άλγος άμφω περινεφρικών περιοχών, ελαφρύ καύσος κατά την ούρηση. Άλγος αυχένος & άκρων χεριών. Χρήση Diclofenac 100 mg
- Ζωτικά σημεία: Α.Π. 105/70, σφ. 56, Θ 37.4
- Φ.Ε. Άλγος υπογαστρίου, Jordano +/- άμφω, ελαφρύ οίδημα σφυρών
- Διαφορική διάγνωση
  - Ουρολοίμωξη; Οξεία πυελονεφρίτιδα;
  - Χρήση NSAIDS σε νεφροπάθεια;
- Δόθηκε ανάλυση ούρων για την επόμενη μέρα και άλλες αναλύσεις για προγραμματισμο. Δόθηκε Ciprobay 500 bd για 10 μέρες (επόμενη)

Τρίτη επίσκεψη 3/12/12

- Βελτίωση των πιο πάνω συμπτωμάτων. Έντονο άλγος και διόγκωση δακτύλων, δυσκολία στην κίνηση των παλαμών και έντονος πόνος, ερυθρότητα, οίδημα των αρθρώσεων και των δυο χεριών
- **Ζωτικά σημεία:** Α.Π.100/70, σφ.65, θ.37.4
- Φ.Ε. Συμμετρική εντοπισμένη, επώδυνη ευαισθησία κύρια εγγύς και ΜΚΦ αρθρώσεων, χωρίς παραμορφώσεις
- Παρουσία οιδήματος κάτω άκρων- σφυρών
- Φαινόμενο Raynaud κατά την ώρα της εξέτασης
- Μικροκηλιδώδες εξάνθημα περιοχής λαιμού
- Ερυθρά ξηρά μάτια

- Επείγον αναλύσεις αύριο
- Panadol και ξεκούραση α.α.(3-14/12)
- ΔΔ Ρευματοειδής νόσος?
- ΣΕΛ?
- Σ.Reiter ?(αντιδραστική αρθρίτιδα,μη γονοκοκκική ουρηθρίτιδα,επιπεφικίτιδα)
- Ciprobay?(αρθραλγία, μυαλγια,τενοντίτιδα, ρήξη)

Εργαστηριακά Ευρήματα

- **Αιματολογικός έλεγχος (5/12/2012)**
  - WBC: 5.16, Ουδ.: 69%, Λεμφο.: 19, Λοιπά κύτταρα κφ, RBC: 4.43, Hb:14.2, MCV, MCH κφ, PLT:178
- **Βιοχημικός έλεγχος**

  αρνητικά: Glu, UA, U, Cr, Ca, P, Mg, Iron, φερριτίνη, Prot, Alb, Na, K, LDH, CPK

  θετικά: ALT 39(+), AST 40(+)
- **Γενική ούρων (3/12/12)**
  - ΕΒ 1031, pH 5.5, Prot (±), νιτρικά(-), Hb(-), ΛΚΕ 25, Λευκά 1, Ερυθρά 1, Κύλινδροι (-),κ/α(-)

	Μονάδες Μέτρησης	Τιμές αναφορας	5/12/2012
TKE	mm/1h	(0-20)	3
Anti Citrulline (anti-CCP)	IU/mL	(0-25)	4
ANA		(0.00-0.70)	Θετικά (index 3.34)
Ds DNA	IU/mL	(0-30)	Θετικά (=271)
Anti-Ro			κφ
Anti-La			κφ
Anti-Sm			κφ
Anti-Sm/RNP	IU/ml	(0-0.95)	Θετικά (index 5.36)
Anti-Jo-1			κφ
RF	IU/ml	0-15	11
CRP	IU/ml	0-5	3,3
Anti-Scl-70			κφ
Anti-Centromere			κφ

Πίνακας 1. Κριτήρια Διάγνωσης Συστηματικού Ερυθηματώδους Λύκου

Κριτήρια	*Ευαισθησία (%)*	*Ειδικότητα (%)*
- Χρυσαλλιδοειδές ερύθημα	57	96
- Δισκοειδής λύκος	18	99
- Φωτοευαισθησία	43	96
- Στοματικά έλκη*	27	96
- Αρθρίτιδα	86	37
- Ορογονίτιδα		
Πλευρίτιδα	52	89
ή Περικαρδίτιδα	18	96
- Νεφρική νόσος*		
Λευκωματουρία > 0,5 gr/24ωρο	50	94
ή Κυλινδρουρία	36	97
- Νευρολογική νόσος		
Σπασμοί	12	99
ή Ψύχωση	13	99
- Αιματολογική νόσος*		
Αιμολυτική αναιμία	18	99
ή Λευκοπενία (4.000/mm^3)	46	89
ή Λεμφοπενία		
ή Θρομβοπενία (1.500/mm^3)	21	99
- Ανοσολογικές διαταραχές*		
Κύτταρα Λύκου	73	96
ή αντί-ds DNA	67	92
ή αντί-Sm αντισώματα	31	95
ή ψευδώς θετικές συφιλοδοαντιδράσεις	15	100
- Αντιπυρηνικά αντισώματα*	99	49

Με αστερίσκο σημειώνονται τα κριτήρια που πληρούσε η ασθενής μας.

Διάγνωση

- Συστηματικός ερυθηματώδης λύκος

2η περίπτωση

Αιτία επίσκεψης

Γυναίκα περίπου 68 ετών σήμερα, προσήλθε στο ιατρείο πριν από 7-8 έτη, για να λάβει παραπεμπτικό για διόρθωση αλλοιώσεων των άκρων χεριών και ποδιών

Οικογενειακό ιστορικό

- Γονείς δεν ζουν. Πέθαναν από ¨γηρατειά¨. Θεία και ξαδέλφη είχαν ¨ρευματισμούς¨

Ατομικό ιστορικό

- 68 ετών, Κύπρια, πρόσφυγας
- Μητέρα 4 κοριτσιών (φυσιολογικοί τοκετοί),
- Ράπτρια μέχρι πριν 10 χρόνια σε εργοστάσιο παραγωγής ρούχων στη Λάρνακα
- Παιδική ηλικία χωρίς ιδιαίτερα προβλήματα
- Από 30ετίας πολυαρθραλγία με περιοδικές εξάρσεις και εμφάνιση οξείας αρθροϋμενίτιδας, εξάντληση και στη συνέχεια διαστήματα ύφεσης (μ ή χρ)

Παρούσα νόσος

- Παραπονιόταν για παρουσία μόνιμων παραμορφώσεων άκρων χεριών, απώλεια λειτουργικότητας τους και αναπηρία
- Για αυτό η ασθενής προ 10ετίας έχασε τη δουλειά της (¨δεν άνοιγαν τα χέρια της το πρωί¨)
- Παρουσιάζε τα τελευταία 2 χρ. δυσκολία στη βάδιση (αλλοιώσεις του άκρου ποδιού)
- Κύρια μετά τους τοκετούς ύπαρξη πόνου, ερυθήματος, θερμότητας, ατρακτοειδούς διόγκωσης και περιορισμού κινήσεων πολλών αρθρώσεων
- Τώρα, όχι πια πόνος
- Αναφορά ύπαρξης ανώδυνων όζων(ωλένια επιφάνεια αντιβραχίου)

Φυσική εξέταση

- Μόνιμες παραμορφώσεις
  - παλαμιαία υπεξαρθρήματα μετακαρπιοφαλαγγικών αρθρώσεων
  - ωλένια απόκλιση των δακτύλων

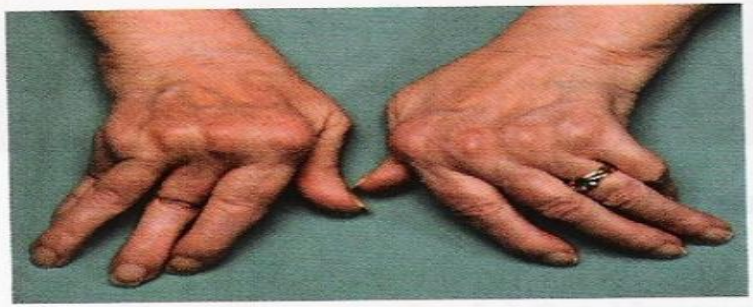

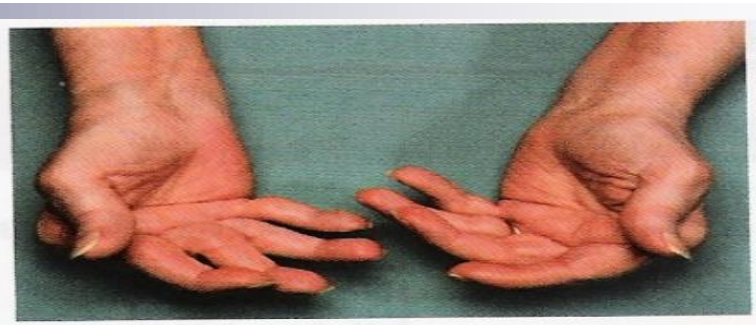

(α) (β)

Ωλένια απόκλιση και παραμόρφωση δίκην λαιμού κύκνου: (α) ραχιαία και (β) παλαμιαία όψη στη ρευματοειδή αρθρίτιδα. Οι παραμορφώσεις λαιμού κύκνου (που προσβάλλουν τον δεξιό δείκτη, μέσο και μικρό δάκτυλο) είναι πιο εμφανείς στην παλαμιαία όψη.

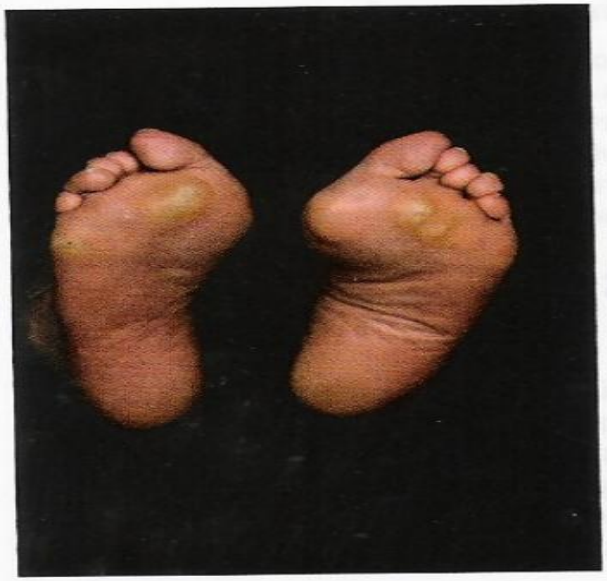

(α) (β)

Ρευματοειδείς άκροι πόδες: (α) πελματιαία όψη όπου φαίνεται υπεξάρθρημα της μεταταρσιοφαλαγγικής άρθρωσης με υπερκείμενους κάλους και βλαισό μεγάλο δάκτυλο, και (β) ραχιαία όψη όπου φαίνεται κάμψη των εγγύς μεσοφαλαγγικών αρθρώσεων με υπερκείμενα σημεία πίεσης. Υπάρχουν χειρουργικές ουλές στον μεγάλο, τον 2ο και τον 3ο δάκτυλο του δεξιού ποδιού.

Figure 1

Figure 2

Κριτήρια ταξινόμησης Ρ.Α.(2010)

- **Α. Προσβολή άρθρωσης**
- 1 μεγάλη άρθρωση 0
- 2-10 μεγάλες αρθρώσεις 1
- 1-3 μικρές αρθρώσεις 2
- 4-10 μικρές αρθρώσεις 3
- >10 αρθρώσεις (τουλάχιστον 1 μικρή άρθρωση) 5
- **Β. Αυτοαντισώματα**
- Αρνητικός RF και αρνητικό ACPA 0
- Θετικός με χαμηλό τίτλο RF ή ACPA 1
- Θετικός με υψηλό τίτλο RF ή ACPA 2
- **Γ. Πρωτεΐνες οξείας φάσης**
- Φυσιολογική CRP και φυσιολογική ΤΚΕ 0
- Υψηλή CRP ή ΤΚΕ 1
- **Δ. Διάρκεια συμπτωμάτων**
- <6 εβδομάδες 0
- >6 εβδομάδες 1

Κριτήρια ταξινόμησης(συνέχεια)

- *- Οριστική ΡΑ όταν 6/10 κριτήρια στα πεδία Α-Δ*
- *- Προσβολή άρθρωσης: διόγκωση (swelling) ή ευαισθησία στην πίεση (tenderness)*
- *- Μεγάλη άρθρωση: ώμος, αγκώνας, ισχίο, γόνατο, ποδοκνημική άρθρωση*
- *- Μικρή άρθρωση: καρπός, μετα-καρποφαλαγγική (1-5), εγγύς φαλαγγική, μετα-ταρσοφαλαγγική (2-5) άρθρωση. Όχι η*
- *άπω φαλαγγική (1-5), η 1η καρπο-μετακάρπιος, η 1η μετατάρσιος άρθρωση.*
- *- Ρευματοειδής παράγοντας ή αντι-CCP θετικός σε χαμηλό τίτλο: <3x ανώτερο φυσιολογικό όριο*
- *- Ρευματοειδής παράγοντας ή αντι-CCP θετικός σε υψηλό τίτλο: >3x ανώτερο φυσιολογικό όριο*
- *- Όταν υπάρχει ποιοτικός προσδιορισμός του ρευματοειδούς παράγοντα βαθμολογείται ως θετικός με χαμηλό τίτλο*

Ευχαριστώ